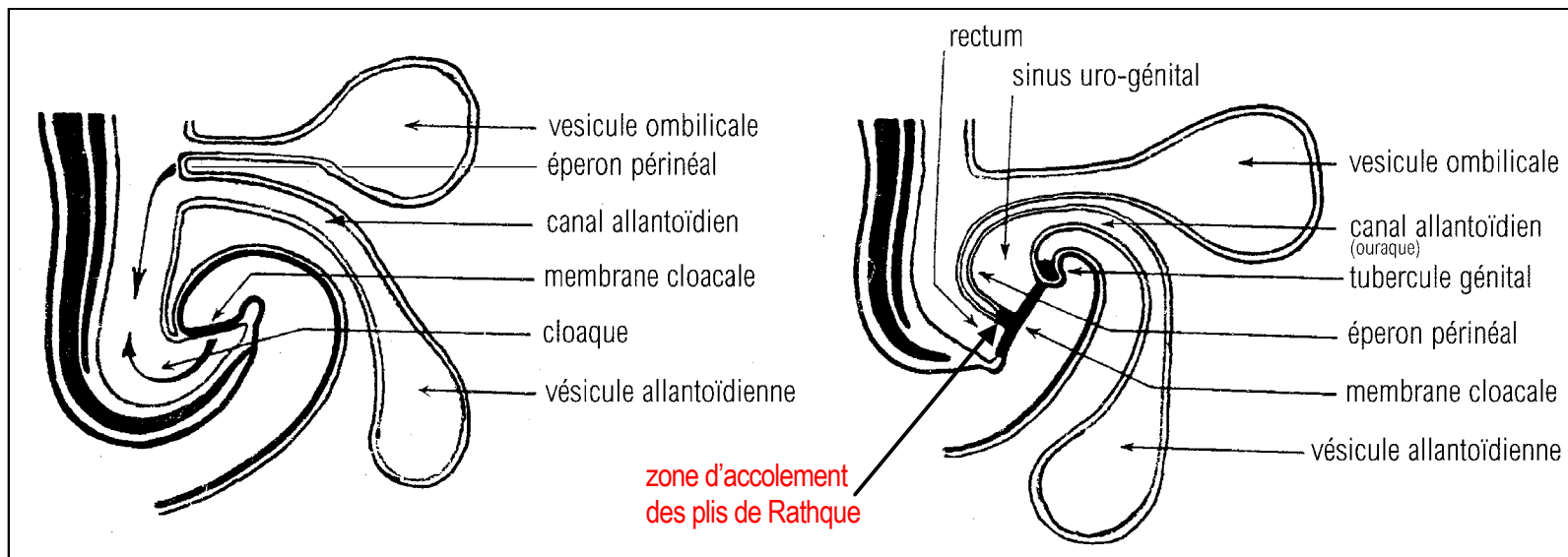


La partie terminale de l'intestin postérieur primitif est dilatée et forme le cloaque.

Le cloaque ne débouche pas à l'extérieur du corps de l'embryon car il est limité dans la zone inféro-ventrale par la membrane cloacale, où se juxtaposent les feuillets ento et ectodermiques. A la limite supéro-ventrale du cloaque, débouche le canal allantoïdien, sous le canal vitellin. Le canal allantoïdien met en communication l'intestin primitif avec

la vésicule allantoïdienne.



La zone située entre le canal allantoïdien et le canal vitellin, formée d'un revêtement entodermique interne et mésodermique externe, s'abaisse rapidement à l'intérieur du cloaque; cette zone constitue alors l'éperon perineal.

Sous l'ouverture du canal allantoïdien, au dessus de la membrane cloacale apparaît le tubercule génital. Il est constitué par un épaississement et une prolifération de la zone de réflexion du feuillet mésodermi-

que dans cette région ; cet épaississement est recouvert par le feuillet ectodermique. Il sera à l'origine d'une partie des organes génitaux externes (voir le cours de biologie de la reproduction).

Comme nous l'avons déjà vu, entre le stade 4 et 8 mm (début 5ème semaine), le canal de Wolff vient s'aboucher sur la face latérale du cloaque à la limite entre la ligne médiane et le tiers antérieur de la paroi latérale du cloaque.

Dès ce stade, l'éperon périnéal s'accroît et s'abaisse dans la cavité cloacale.

Au stade 6 mm (avant la fin de la 4ème semaine), l'extrémité inférieure de l'éperon perineal est au niveau de l'abouchement du canal de Wolff.

Au stade 8 mm (fin de la 5ème semaine) il ne reste qu'une très étroite continuité entre le rectum et la cavité uro-génitale : le passage cloacal.

Au stade 16 mm (fin de la 6ème semaine), l'éperon perineal a rejoint la membrane cloacale, **mais en fait sans réellement l'atteindre. La fusion de l'éperon périnéal avec l'endoderme de la membrane cloacale s'effectue par l'intermédiaire de 2 replis latéro-internes à la membrane, les plis de Rathque (Droit et Gauche).**

C'est la fusion des plis de Rathque D et G avec l'éperon périnéal qui assure la séparation complète entre la zone urogénitale antérieure et la zone rectale postérieure (voir aussi un complément d'information page 118 dans l'exposé sur la tératologie où un schéma permet de mieux observer le phénomène).